Ueber

die Lage des Uterus und die physiologische Bedeutung des Sphincter ani tertius.

Inaugural-Dissertation

zur

Erlangung der Doctorwürde

in der Chirurgie, Medizin und Geburtshülfe

der

hohen medizinischen Facultät zu München

unter dem Präsidium

des Herrn Professor Dr. **N. Rüdinger**

vorgelegt von

Richard Kürzel,

approb. Arzt aus Crimmitschau i. S.

Mit 8 Abbildungen.

München 1887.

Druck des Textes von M. Ernst, Druck der Tafeln von Joh. Roth sel. Ww., München.

Ueber

die Lage des Uterus und die physiologische Bedeutung des Sphincter ani tertius.

Inaugural-Dissertation

zur

Erlangung der Doctorwürde

in der Chirurgie, Medizin und Geburtshülfe

der

hohen medizinischen Facultät zu München

unter dem Präsidium

des Herrn Professor Dr. **N. Rüdinger**

vorgelegt von

Richard Kürzel,

approb. Arzt aus Crimmitschau i. S.

Mit 8 Abbildungen.

München 1887.

Druck von M. Ernst (vorm. G. Pollner).

Seinem Schwager, dem hochverdienten Arzte

Herrn Dr. med. R. Popp

in Crimmitschau

in Liebe und Verehrung gewidmet

vom Verfasser.

Digitized by the Internet Archive
in 2026

https://archive.org/details/IA41548321_0068

Über die Lage des Uterus sind in den letzten drei Decennien eine Anzahl von Abhandlungen erschienen. Während man in früheren Jahren annahm, dass der Uterus mit seiner Längsachse in der Beckenachse stehe, hat Claudius im Jahre 1864 auf der Naturforscherversammlung in Giessen die Ansicht zum Ausdruck gebracht, dass der Uterus an der hinteren Beckenwand, resp. der vordern Mastdarmwand anliege.

In Folge dieser Anregung wurden erneute Untersuchungen vorgenommen, sowohl an der Leiche, als auch am lebenden Weibe, und seit dieser Zeit gingen die Annahmen auseinander, indem sich Anatomen und Gynäkologen sowohl der Claudius'schen Anschauung, als auch der von B. S. Schultze vertretenen Meinung einer antevertierten Stellung des Uterus anschlossen.

Man suchte in neuerer Zeit durch mediane Sagittalschnitte an der gefrorenen oder auf andere Weise gehärteten Leiche sich ein möglichst naturgetreues Bild von der gegenseitigen Lagerung der Beckenorgane zu verschaffen.

W. Braune, W. Henke, J. Henle, H. Luschka veröffentlichten namentlich Schnitte, welche für die Claudius'sche, H. Chiari, W. His, A. Kölliker, N. Rüdinger, W. Waldeyer solche, die für die Schultze'sche Ansicht sprachen.

Die Verschiedenheit der Resultate ist ohne Zweifel einerseits, abgesehen von den pathologischen Fällen,

die Folge der durch den Tod hervorgerufenen postmortalen Einwirkungen, indem die Befunde an Leichen wesentlich andere sind, als an Lebenden, und andererseits hängen dieselben von der Anfertigung der Präparate und den sich einschleichenden Fehlerquellen ab.

In neuester Zeit hat C. H. Stratz dieses Thema ausführlich bearbeitet. Derselbe hebt hervor, dass die folgenden Leichenerscheinungen bei der Beurteilung der Ergebnisse zu berücksichtigen seien:

1. Die Schlaffheit des Uterus und seiner Anhänge;
2. Die Retroposition des Uterus;
3. Das Tiefertreten des Beckenbodens und seiner Weichteile;
4. Das Klaffen des Anus;
5. Das trichterförmige Klaffen des Introitus vaginae und der Urethra.

Als Ursachen, meint Stratz, seien wirksam:

1. Die intraabdominellen Druckschwankungen (erst Herabsetzung des Druckes bei Wegfall der Athembewegungen und des Muskeltonus, dann Steigerung bei Todtenstarre und Gasentwickelung in den Gedärmen);
2. Erschlaffung der muskulären und elastischen Elemente;
3. Aufhören der Circulation;
4. Die Rückenlage der Leiche.

Um alle diese Momente möglichst zu vermeiden, müsste man ein injicirtes Präparat nach erfolgtem Tode in aufrechte Stellung bringen und in dieser gefrieren lassen, dabei aber durch angebrachte Oeffnungen die Gasentwickelung und die dadurch bedingte Druck-

steigerung in der Abdominalhöhle zu vermeiden suchen.

Man sollte meinen, dass die Erfüllung dieser Anforderungen nicht allzu schwierig wäre. Allein schon der Umstand, dass die Leichen nicht sofort nach dem eingetretenen Tode den Anatomen zur Verfügung gestellt werden und in der Zwischenzeit nach der landesüblichen Sitte die Rückenlage einnehmen, wodurch schon in kurzer Zeit Veränderungen in der Gebärmutterlagerung zu stande kommen können, macht die genaue Untersuchung unter der Voraussetzung des C. H. Stratz zur Unmöglichkeit.

Desshalb findet man bei allen Forschern wohl die eine oder andere Fehlerquelle vermieden, aber niemals ein Object, das allen den von Stratz aufgestellten Anforderungen genüge, wie er denn auch selbst ein solches nicht zur Verfügung hatte.

Nicht leicht wird eine Leiche zur Untersuchung gelangen, welche allen den angeführten Voraussetzungen entspricht, und, wie mir scheint, sind alle diese gestellten Anforderungen auch nicht unbedingt nötig, um eine klare Einsicht in die im Becken gegebene normale Topographie der Organe zu erlangen.

Wenn ich die Untersuchungsresultate über die in der Münchener anatomischen Sammlung vorhandenen und neu angefertigten Präparate, die mir Herr Prof. Dr. N. Rüdinger in zuvorkommendster Weise überliess, zusammenfasse, so hoffe ich, zur Erörterung einer in anatomischer und gynäkologischer Hinsicht gleich wichtigen Frage einen geringen Beitrag zu liefern. Wenn auch die Discussion über diesen Punkt nahezu zum Abschluss gebracht sein dürfte, so muss

doch jede Bestätigung einer bereits bestehenden Anschauung willkommen sein.

Bei diesen Untersuchungen schenkte ich, dem Wunsche des Herrn Prof. Dr. Rüdinger entsprechend, meine Aufmerksamkeit nebenbei dem unteren Abschnitt des Mastdarms und werde darauf im 2. Teil meiner Abhandlung näher eingehen, während ich vorläufig bei der Besprechung der Präparate, um Wiederholungen zu vermeiden, die Befunde am Rectum ausser Acht lasse.

I. Situs der weiblichen Genitalien.

I. Weiblicher Fötus, etwa Ende des vierten Monats.

(Figur I.) Der ganze Fötus wurde in Alkohol gehärtet und mit einem scharfen Rasirmesser in der Medianebene durchschnitten. Da der Uterus etwas nach links lag, musste noch eine feine Scheibe abgetragen werden, bis die Höhlung desselben, sowie der Vagina, Blase und Urethra vollständig sichtbar wurden. Die Hauptbefunde sind folgende:

Das Promontorium tritt sehr wenig gegen das Beckeninnere hervor; die ziemlich gerade Brust und Lendenwirbelsäule bildet mit den Kreuzbeinwirbeln einen nach hinten offenen Winkel von 140°, das Steissbein mit letzteren einen rechten nach vorn. Die Symphyse ist eiförmig, oben dicker als unten (2,7 mm), 4 mm hoch, steht senkrecht in der Ebene des 2. bis 5. Sacralwirbels. Die Conjugata vera beträgt 7 mm.

Die Blase ist leer, liegt in ihrem untern Teile der Symphyse parallel und biegt dann S-förmig nach vorn, sich auf die Schamfuge, welche sie um 2,5 mm überragt, stützend. Sie misst in ihrer Länge 4 mm. Die Urethra bildet zusammen mit dem unteren Teile der Blase einen nach vorn concaven Bogen, ist 6,5 mm lang; ihre vordere und hintere Wand liegen dicht aneinander.

Der Uterus ist 6 mm lang, 1,6 mm dick, reicht mit seinem Grunde bis zur Höhe des Blasenfundus, genau bis zur Conjugata vera, auf welcher seine Achse rechtwinklig steht; dieselbe ist leicht gebogen, nach vorn concav und bildet mit der der Vagina einen nach vorn offenen Winkel von 138°.

In diesem Falle ist der Uterus leicht antevertiert; doch liegt die ganze Gebärmutter im Bezug auf's Becken nahezu einen Millimeter mehr der hinteren Wand genähert, als der vorderen. Der unterste Teil des Uterus ist mit der Blase innig verwachsen. Das Orificium externum liegt in einer Höhe, die eine horizontale durch die Mitte der Symphyse und Verbindung zwischen 2. und 3. Kreuzbeinwirbel angiebt, etwas höher als die Einmündung der Harnröhre in die Blase.

Die 4,5 mm lange Vagina, deren Vorder- und Rückwand einander anliegen, verläuft in einem nach hinten convexen Bogen, so dass Uterus und Scheide zusammen den harnleitenden Organen folgen.

Von der Blase aus zieht der Urachus als 2 mm langer und 2 mm dicker Strang nach dem Nabel.

Das Bauchfell überzieht die obere und hintere Blasenwand und springt dann auf das Corpus uteri

über, den Vesicouterinraum bildend, welcher aber vollständig leer ist, so dass der Uterus der Vesica anliegt. Des weiteren bekleidet das Peritonaeum die hintere Gebärmutterfläche, sowie einen kleinen Teil der hinteren Scheidenwand, von welcher es auf das Rectum übergeht. Der auf diese Weise erzeugte Douglas'sche Raum ist nicht mit Darmschlingen ausgefüllt; doch liegen hier die Gebilde nicht aneinander, sondern lassen einen fast 1 mm messenden Spalt frei.

Dieser Spalt kann in der Natur ohne Inhalt nicht vorhanden sein, sondern er ist entweder mit einem Medium gefüllt, oder durch Retraction der Teile in Alkohol nach dem Tode der Frucht entstanden.

2. Weiblicher Fötus, etwa Anfang des fünften Monats.

(Figur II.) Die ganze Frucht wurde in Chromsäure gehärtet uud auf dieselbe Weise, wie die oben besprochene, durchschnitten.

Die Wirbelsäule ist wenig gekrümmt, sie bildet mit den Kreuzbeinwirbeln einen nach hinten offenen, stumpfen Winkel von 150°, so dass man also von einem Promontorium kaum sprechen kann. Das Steissbein geht in einem leichten Bogen von hinten oben nach vorn unten. Die Symphyse ist von ovaler Form, 5 mm hoch, 2 mm dick, steht senkrecht in der Höhe des 2. bis 4. Sacralwirbels. Die Conjugata vera misst 8 mm.

Die Blase ist leer, geht von der Mitte der Symphyse aus in gleichmässigem Bogen nach vorn und oben, so dass sie mit ihrem grössten oberen Teile auf der Schamfuge aufruht, welche sie um 2,5 mm nach

vorn überragt. Sie misst 7 mm in der Länge und bildet mit der 8 mm langen Harnröhre, deren Wandungen eng aneinander liegen, einen Bogen mit der Concavität nach vorn, welche die Symphyse umgreift.

Der Uterus ist 6 mm lang, von vorn nach hinten 1,5 mm dick und entspricht der Höhe des oberen Randes des 3. Sacralwirbels bis unteren Randes des 5. Lumbalwirbels. Der Fundus uteri ist 0,5 mm tiefer gelegen, als derjenige der Blase, und überragt um 2,5 mm die Conjugata vera, mit der seine Achse einen Winkel von 68° bildet. Diese ist nahezu gerade, macht aber mit derjenigen der Scheide einen Winkel von 140° nach vorn. Die Gebärmutter liegt also antevertiert und zwar in Bezug auf das Becken in toto einen Millimeter mehr nach vorn, als hinten. Der Cervix uteri und der oberste Teil der vorderen Vaginalwand ist mit der hinteren Blasenwand durch lockeres Bindegewebe, dagegen die Urethra mit der Scheide innig verwachsen.

Die 7,5 mm lange, nicht klaffende Vagina ist nach vorn gebogen, so zwar, dass auch hier die Genital-Kanäle den harnleitenden folgen.

Die Länge des Urachus von der Blase bis zum Nabel (obern Rand des 4. Lendenwirbels) beträgt 7,5 mm, seine Dicke 1,5 mm.

Das Bauchfell bekleidet die obere und hintere Blasenwand, auf welcher Dünndarmschlingen aufliegen, und geht dann auf die Gebärmutter über, wodurch der Vesicouterinraum entsteht, welcher vom Fundus uteri aus gemessen eine Tiefe von 2,5 mm hat. Dieses Cavum ist vollständig leer, so dass also auch hier der Uterus der Blase anliegt. Auch im Douglas'schen

Raum findet man keine Darmschlingen, welche denselben ausfüllen und die beiden Bauchfellblätter am Aneinanderliegen verhindern könnten. Der peritonaeale Ueberzug erstreckt sich hier bis zur Wand des hinteren Scheidengewölbes.

3. Weiblicher Fötus, etwa Mitte des fünften Monats.

(Figur III.) Das Präparat wurde ganz auf dieselbe Weise gewonnen, wie das sub 1 erwähnte. Nur machte sich, da die Blase ganz nach links verlagert war, noch ein Schnitt nothwendig, welcher den Hohlraum derselben eröffnete.

Die Wirbelsäule ist fast noch weniger gekrümmt, als bei den vorherbesprochenen Objekten. Das Promontorium imponiert kaum als solches. Der Winkel zwischen Brust und Lendenwirbelsäule einerseits und dem Kreuzbein andererseits beträgt 147°. Die 6 mm hohe und 2 mm dicke, ovale Symphyse steht senkrecht in der Höhe des unteren Randes des 2. bis oberen Randes des 5. Sacralwirbels. Conjugata vera beträgt 10,5 mm.

Vesica nicht gefüllt, ihre ziemlich dicken (2 mm) Wände liegen aber nicht ganz aneinander, sondern lassen einen ganz schmalen Hohlraum frei, in welchem man sehr schön die gefaltete Schleimhaut erkennen kann. Die Blase ist 9 mm lang, liegt mit ihrem grössten, oberen Teile über der Symphyse, ohne aber nach vorn über dieselbe hervorzuragen. In der Höhe des unteren Randes des 4. Sacralwirbels mündet sie in die 5 mm lange Harnröhre, deren Vorder- und Hinterwand einander anliegen, und bildet mit dieser

einen nach vorn concaven Bogen, welcher oben, also mit dem Blasenscheidel, nach hinten S-förmig umbiegt.

Der Uterus, 7 mm lang und 2 mm dick, bleibt hinter der Höhe des Blasenfundus um 6 mm zurück, reicht genau bis zur Conjugata vera, auf welcher seine Achse rechtwinklig steht. Der Cervix uteri macht mit dem Corpus desselben einen Winkel von 122° nach vorn, dagegen liegt er mit der Vagina in einer Geraden. Der Uterus ist mithin leicht anteflectiert, und zwar befindet sich seine Achse genau in der Mitte zwischen vorderer und hinterer Beckenwand.

Die 8 mm lange Vagina verläuft ziemlich vertikal von hinten oben nach vorn unten; ihre Wandungen liegen fest einander an.

Vor der Blase zieht der Urachus als 2,5 mm dicker und 12 mm langer Strang zum Nabel (Höhe des 5. Lendenwirbels).

Die beiden Vertiefungen des Bauchfells vor und hinter dem Uterus sind leer, so dass derselbe der Blase anliegt, die mit seinem untersten Teile und der vorderen Vaginalwand verwachsen ist. Der Douglas'sche Raum reicht bis zum unteren Rand des 4. Sacralwirbels. Die Wandung des hinteren Scheidengewölbes wird vom Bauchfell überzogen.

4. Weiblicher Fötus, etwa Mitte des sechsten Monats.

(Figur IV.) Der in Alkohol gehärtete Fötus wurde mit einem feinen Rasiermesser sagittal durchschnitten; da der Schnitt etwas zu weit nach rechts fiel, musste von den Weichteilen nachträglich noch eine Lamelle abgetragen werden, bis die in Betracht kommenden Organe genau halbiert waren.

Die Wirbelsäule ist etwas mehr gekrümmt, doch springt das Promontorium noch wenig in das Becken vor. Das Steissbein ist nicht sonderlich entwickelt, hält fast die Richtung des Kreuzbeins ein und macht also keinen rechten Winkel nach vorn. Die Symphyse ist 1 cm hoch und 3,5 mm dick, längsoval geformt und steht senkrecht in der Höhe des 2. bis 4. Sacralwirbels. Conjugata vera misst 18 mm.

Die 16 mm lange Blase liegt in toto oberhalb der Schamfuge, krümmt sich zunächst nach vorn und liegt dann in einer Linie mit dem vorderen Symphysenrand. Ihre 4 mm dicken Wandungen liegen ganz aneinander. Auch die Urethra wird nur als ein feiner Spalt erkannt; sie ist 8 mm lang, geht der Symphyse parallel und mündet an deren unterem Rande.

Der Urachus ist 3,5 mm dick und 9 mm lang.

Der Uterus ist 13 mm lang und am Fundus 2,5, am Cervix 4 mm dick, reicht mit seinem Grunde 8,5 mm weniger hoch, als die Blase und überragt die Conjugata vera um 8,5 mm. Seine Achse kreuzt diese unter einem Winkel von 77 °. Dieselbe ist geknickt, derart, dass der Cervix mit dem Corpus uteri einen Winkel von 155 ° macht. Mithin liegt der Uterus anteflectiert, da der Cervix mit der Scheide in einer Vertikalen steht. Die Gebärmutter entspricht der Höhe des 4. Lumbal- bis unteren Rand des 2. Sacralwirbels. Die beiden Muttermundslippen sind schon deutlich zu erkennen, die vordere ist bedeutend dicker, als die hintere (1,75 : 1 mm). Doch sind die beiden Vaginalgewölbe von gleicher Tiefe (0,5 mm) und Weite.

Die Scheide klafft; die vordere Wand ist von der hinteren gut 2 mm entfernt. Dieses Cavum ist mit einer gelblichen Masse ausgefüllt, die nach der mikroskopischen Untersuchung aus einer Unzahl abgestossener Epithelzellen bestand. Nach Herausnahme derselben präsentiert sich die Schleimhaut der Vagina sehr schön, besonders deutlich sind die Columnae rugarum zu erkennen. Die Scheide ist 14 mm lang, ihre Achse geht vom Introitus aus schräg nach hinten und oben und biegt dann in einem stumpfen Winkel von c. 130° senkrecht nach oben. Diese Umknickungsstelle entspricht der Höhe des 5. Sacralwirbels. Die vordere Scheidenwand ist zum Teil innig mit der hinteren Harnröhrenwand, zum Teil, wie auch der Cervix uteri, durch lockeres Bindegewebe mit der hinteren Blasenwand verwachsen.

Das Peritonaeum bedeckt die obere und hintere Blasenwand und springt dann zum Corpus uteri über, auf diese Weise den vesicouterinen Raum bildend, welcher vom Fundus uteri aus gemessen 5 mm tief und vollständig leer ist, so dass die Gebärmutter der Blase anliegt. Des weiteren überkleidet das Bauchfell die obere und hintere Fläche des Uterus und zum Theil die hintere Scheidenwand und schlägt sich dann in der Höhe des unteren Randes des 3. Sacralwirbels auf das Rectum über. Auch dieses Cavum Douglasii ist leer; dagegen drückt der starkangefüllte Mastdarm auf Uterus und Blase.

5. Virgo von etwa zwanzig Jahren.

(Figur V.) Das vom übrigen Körper getrennte Becken wurde in Alkohol gehärtet und dann in der

Medianebene sagittal durchsägt. Der Schnitt hat genau die Mitte getroffen, so dass die Höhlungen sämmtlicher Beckenorgane freigelegt sind, nur der Uterus wurde nicht genau halbiert. Es fand sich der grössere Teil in der rechten Beckenhälfte, mithin lag der Uterus etwas nach rechts.

Das knöcherne Becken ist normal gebaut. Die Conjugata vera beträgt 11 cm und bildet mit der hinteren Symphysenwand einen Winkel von 92°. Die Schamfuge liegt schräg von vorn oben nach hinten unten, in einem Winkel von 25° zur Horizontalebene.

Die Blase ist leer, aber nicht ganz zusammengefaltet. Ihr Lumen zeigt die bekannte dreizipflige Figur, welche Stratz als die charakteristische für Frauen, die schon geboren haben, hinstellt, und die sich als Resultat der Fixation der Blase auf den meisten der bekannten Durchschnitte findet. Die Blasenwände sind gut contrahiert und im Mittel 1 cm dick. Die Vesica liegt hinter und teilweise ober der Symphyse und mündet etwa in der Höhe der Mitte und 3 cm hinter der Schamfuge in die 3 cm lange Urethra, welche, eng zusammengefalten, ziemlich senkrecht steht und 1,5 cm unter dem Arcus pubis vor dem Vestibulum vaginae endigt. Ihre hintere Wand ist mit der vorderen vaginalen innig verwachsen, während die Blase mit Vagina und Cervix uteri nur durch lockeres Bindegewebe zusammenhängt.

Der Uterus ist incl. Cervix 5,2 cm lang und am Fundus 2 cm dick. Der äussere Muttermund steht in der Höhe einer Linie, die man sich gezogen denkt durch die Verbindung zwischen 3. und 4. Sacralwirbel

nach dem unteren Rande der Schamfuge; er ist nach hinten gerichtet. Seine Lippen sind von annähernd gleicher Dicke. Die beiden Scheidengewölbe sind gleich weit, doch ist das hintere erheblich tiefer als das vordere.

Der Uterus reicht bis an die Conjugata vera, mit der seine Achse einen Winkel von 55 ° macht, während der Winkel zwischen Gebärmutter- und Scheidenachse 142 ° und nach vorn offen ist. Mithin ist der Uterus leicht antevertiert, doch liegt der ganze Genitalkanal mehr nach der hinteren, als vorderen Beckenwand zu. Es ist auch nicht anzunehmen, dass der Uterus im Leben eine andere Stellung eingenommen habe, da auch nur ein leichtes Verbiegen des Organes nach vorn oder namentlich nach rückwärts ohne Knickung nicht ausgeführt werden kann.

Die Scheide klafft 1 cm. weit, ist stark gewulstet und besitzt eine Länge von 7,3 cm (vom Hymen bis hinteren Scheidengewölbe gerechnet). Sie verläuft nahezu senkrecht, so dass ihre Achse mit der Horizontalen nur einen Winkel von 120° bildet.

Der Hymen ist vollständig erhalten und lässt nur vorn einen Spalt frei.

Die Vulva ist genau halbiert, ebenso die Clitoris. Die grossen Schamlippen überragen die kleinen. Die Schamhaare sind gut entwickelt.

Das Bauchfell bekleidet die obere und hintere Blasenwand und geht dann auf den Cervix uteri nahe an seiner Anheftung an die vordere Scheidenwand über, überzieht hierauf den ganzen Gebärmutterkörper und das hintere Scheidengewölbe und schlägt sich etwa in der Höhe des äusseren Muttermunds auf das

Rectum über. Sowohl vor als hinter dem Uterus sind keine Dünndarmschlingen, weil sie früher herausgenommen wurden, um auch das Ovarium mit der Tuba und dem abdominalen Ende des Oviducts dem Auge zugänglich zu machen.

Es kann aber hier kein Zweifel bestehen, dass während des Lebens beide Bauchfelleinsenkungen mit Dünndarmschlingen gefüllt waren, da ein leerer Raum innerhalb der Bauchhöhle nicht gut gedacht werden kann. Wollte man aber annehmen, dass die Dünndarmschlingen nur im Vesicouterinraum lagern, so müssten sie den Uterus nach hinten drücken; dies ist aber, wie schon oben erwähnt wurde, nur bei ziemlich starkem Kraftaufwande möglich, wobei sehr starke Zerrungen an der Portio vaginalis und dem oberen Ende der Scheide entstehen.

VI. Leiche einer Frau in mittleren Jahren.

(Fig. VI.) Das Präparat wurde auf dieselbe Weise gewonnen, wie das vorhergehende. Nur musste hier, da der Uterus stark nach links verlagert ist, nachträglich von ihm noch soviel abgetragen werden, bis sein Cavum zu Tage trat.

Das knöcherne Becken ist schön gebaut; die Symphyse steht nahezu wagerecht und bildet mit der Horizontalen einen Winkel von 25°. Die Conjugata vera misst 13 cm und schneidet die hintere Symphysenwand unter einem Winkel von 120°. Das Steissbein ist gut entwickelt.

Die Blase liegt zum grössten Teile hinter der Schamfuge, ist leer und nicht ganz in der Mitte vom

Schnitte getroffen, wodurch sich ihr mehr spaltförmiges Lumen erklärt. Ihre Schleimhaut ist gerunzelt, ihre Wandung gut contrahiert, im Mittel 16 mm stark. Die Breite der Blase beträgt 3 cm gegen 5,5 cm Länge. Ihre hintere Wand ist mit dem Cervicalteil des Uterus durch lockeres Bindegewebe verwachsen. Ungefähr in der Höhe, welche eine Horizontale durch die Mitte der Symphyse angiebt, mündet sie in die 3 cm lange Harnröhre, und zwar ist das Orificium vesicae 3,5 cm hinter der Schamfuge gelegen. Die vordere Wand der Urethra liegt hart an der hinteren, welche mit der Vagina fest verwachsen ist.

Der Uterus ist incl. Cervix 6,5 cm lang und 3 cm dick. Der äussere Muttermund steht in der Höhe, welche eine Gerade zwischen unterem Rande des 5. Sacralwirbels und unterem Rande der Schamfuge angiebt.

Die Achse des Corpus uteri macht mit derjenigen des Cervix einen nach hinten offenen Winkel von 132° und läuft, 4,5 cm von der Conjugata vera entfernt, derselben parallel. Da der Fundus der Gebärmutter bedeutend höher steht, als der äussere Muttermund, so handelt es sich hier, wenn wir die Bezeichnung nach F. Winckel annehmen, um eine Retroflection I. Grades.

Dieselbe ist hier keine Leichenerscheinung, sondern eine pathologische und hat schon vor dem Tode bestanden. Dafür spricht 1. der Umstand, dass man den Uterus, trotzdem das Präparat ganz weich ist, nicht nach vorn biegen kann, weil er zu stark verwachsen ist, 2. die Beschaffenheit der Portio vaginalis und des Scheidengewölbes. Die vordere Wand des

Uterus, namentlich des Cervix, ist beträchtlich dünner, als die hintere, namentlich erscheint die hintere Muttermundslippe bedeutend verdickt (1,8 cm gegen 0,8 cm der vorderen). Das vordere Scheidengewölbe ist nahezu verstrichen. Dies sind nach Winckel's Untersuchungen Momente, welche man bei den meisten Retroflectionen findet.

Das hintere Scheidengewölbe hat eine Länge von 22 mm. Der Cervix uteri ist gegen die Vagina unter einem Winkel von 125° nach vorn geneigt.

Die Scheide ist gefaltet, 8 cm lang; sie verläuft parallel der Urethra, welche 2 cm unter dem unteren Rande der Schamfuge im rechten Winkel nach hinten umbiegt und vor dem Scheideneingang ausmündet.

Der Hymen ist zum grössten Teile erhalten.

Die Vulva genau in der Mitte getroffen, ebenso die Clitoris. Die grossen Labien überragen die kleinen. Die Schamhaare sind in überreichem Masse entwickelt.

Das Peritonaeum überzieht die obere und hintere Vesicalwand und geht genau in der Höhe des inneren Muttermundes auf den Uterus über, um diesen ganz zu überkleiden, und, nachdem es auch eine sehr kleine Strecke der hinteren Scheidenwand bedeckt hat, sich auf den Mastdarm umzuschlagen. Im Vesicouterinraum finden sich eine Menge Darmschlingen, welche der Blase und der vorderen Gebärmutterfläche aufliegen und den Uterus gegen das hochgradig gefüllte Rectum andrücken.

Es ist noch zu bemerken, dass sich am äusseren Muttermund keinerlei Narben von etwaigen Einrissen zeigen; im Gegenteil ist die Portio vaginalis noch

vollständig glatt. Es ist also nicht anzunehmen, dass die Frau schon geboren habe.

7. Weibliche Leiche von unbekanntem Alter.

(Fig. VII.) Die Leiche wurde in senkrechter Stellung gefrieren lassen und in der Medianebene durchsägt. Da sie für die Demonstration der ganzen Körperhälfte, also auch der höher gelegenen Organe vorbereitet wurde, so konnten die oben angegebenen Oeffnungen zur Vermeidung der Druckschwankungen nicht angebracht werden. Das Präparat wurde sofort in Alkohol aufbewahrt und erscheint für die Untersuchung sehr geeignet.

Das knöcherne Becken ist normal gebaut. Die 5,5 cm hohe und 2 cm dicke Symphyse bildet mit der Horizontalen einen Winkel von 30°. Die Conjugata vera beträgt 11,5 cm.

Die Blase ist leer, liegt hinter und oberhalb der Schamfuge und derselben parallel. Ihre 1,2 cm dicken Wände liegen nicht ganz aneinander, sondern lassen einen 1,5 m breiten Spalt frei, in welchem man die gefaltete Schleimhaut schön sehen kann. Das Orificium vesicae liegt etwa 4 cm hinter der Symphyse und in der Höhe ihrer Mitte.

Die Urethra ist ganz zusammengefaltet, 3,5 cm lang und verläuft ganz gerade von hinten oben nach vorn unten, so dass ihre Achse die Horizontale unter einem Winkel von 105° nach vorn schneidet. Ihre hintere Wand ist innig mit der Scheide verwachsen, während die Blase mit dem oberen Teile der Vagina und dem Cervix uteri nur durch lockeres Bindegewebe zusammenhängt.

Der Uterus ist incl. Cervix 5,5 cm lang, 2,3 cm dick. Der äussere Muttermund liegt in der Höhe einer Linie, welche man sich von der Spitze des Steissbeins nach dem unteren Rande der Symphyse gezogen denkt; der Uterus ist demnach bedeutend tiefer gelegen, als in den vorhergehenden Objecten; bedenkt man, dass dies das einzige Präparat ist, das ohne Eröffnung der Bauchhöhle zum Gefrieren gebracht wurde, so dass die intraabdominelle Drucksteigerung mit ganzer Kraft wirken konnte, so findet man diesen Unterschied wohl begreiflich. Es wird also durch diesen Fall ein Beweis mehr erbracht für die erste der von Stratz zusammengestellten Erklärungen zum Zustandekommen der Leichenerscheinungen.

Die Achse des Uterus macht mit derjenigen des Cervix einen nach hinten offenen Winkel von 130° und verläuft parallel der Conjugata vera, 6,5 cm unterhalb derselben. Die vordere Muttermundlippe ist 6, die hintere 11 mm dick, die vordere Uteruswand überhaupt in toto dünner als die hintere. Der Fornix vaginae anterior erscheint nahezu verstrichen, der posterior 12 mm tief. Es ist nicht möglich, die Gebärmutter auch nur vorübergehend in Anteversionsstellung zu bringen. Der Fundus uteri steht beträchtlich höher, als der äussere Muttermund: es handelt sich hier also wiederum um eine pathologische Retroflection I. Grades.

Die Scheide misst vom Introitus bis zum hinteren Gewölbe 6,2 cm und verläuft im spitzen Winkel zur Harnröhre. Ihre vordere Wand liegt der hinteren beinahe an.

Der Hymen ist nur noch schwach angedeutet.

Die Vulva median getroffen, die Clitoris nicht gut zu sehen. Die grossen Schamlefzen bedecken die kleinen. Schamhaare spärlich entwickelt, von grauer Farbe.

Das Bauchfell geht von der vorderen Bauchwand auf die obere und hintere Fläche der Blase über, bekleidet den Uterus und das hintere Scheidengewölbe und wendet sich dann zum Rectum, um dessen vordere Wand zu bedecken. Vor und auf der Blase, sowie vor und auf dem Uterus liegen zahlreiche Dünndarmschlingen, welche beide Organe nach rückwärts und unten drücken. Trotzdem ist von einer tellerförmigen Eindrückung an der oberen Blasenwand nichts zu sehen. Der Fundus uteri ist übrigens dem Rectum nicht ganz angedrückt; doch ist anzunehmen, dass dies im Leben der Fall war und erst durch die Retraction der Gebilde in Alkohol ein Spalt zwischen Mastdarm und Gebärmutter entstanden ist.

8. Wöchnerin, unmittelbar post partum gestorben.

(Figur VIII.) Das Becken wurde von der Bauchaorta und Vena cava aus mit harziger Masse injiciert, in Alkohol gehärtet und dann in der Medianebene durchschnitten, derart, dass die Symphyse genau in der Mitte getroffen und der Rückenmarkskanal geöffnet ist.

Das Becken ist wiederum normal gebaut. Die Symphyse ist 5,4 cm hoch und 1,5 cm dick, liegt nahezu wagrecht und bildet mit der Horizontalen einen Winkel von 25°. Das Kreuzbein verläuft auffallend horizontal nach hinten und bildet einen sehr schönen Bogen, so dass der gerade Durchmesser in der Becken-

weite etwas über 14 cm beträgt. Die 11 cm lange Conjugata vera steht auf der Symphyse unter einem Winkel von 95° auf.

Die Blase ist leer, stark anteflectiert in einem Winkel von 60°; sie liegt ganz hinter der Schamfuge und ragt kaum über dieselbe hinauf. Ihr Lumen hat die charakteristische dreizipflige Gestalt. Die Dicke ihrer Wandlung beträgt 9 mm.

Ungefähr in der Mitte der Symphyse und 3,5 cm hinter derselben mündet die Vesica in die Urethra, deren Wandungen an einander liegen. Sie ist 3,3 cm lang und verläuft ziemlich steil nach abwärts, um 3 cm unterhalb des Arcus pubis vor der Scheidenöffnung zu endigen.

Der Uterus ist enorm vergrössert und erfüllt das ganze kleine Becken, die leere Blase gegen die Symphyse und das leere Rectum gegen die hintere Beckenwand anpressend. Seine grösste Länge beträgt ungefähr 16 cm, seine grösste Dicke (incl. Cavum) 13 cm. Die Uteruswandungen haben verschiedene Stärke; am bedeutendsten ist dieselbe (4 cm) vorn unten, unmittelbar über der Symphyse, woselbst sich eine Menge rot injicierter Arterien finden, deren Durchmesser von 1,5 bis 3,5 mm variiren. Die stärksten Venen sieht man im obersten Teile des Fundus durchschnitten, wo sie sogar eine Weite bis zu 2 cm Durchmesser erreichen. Die dünnsten Stellen der Wandung entsprechen, abgesehen von dem Teile unmittelbar über dem Cervix (= 1,1 cm), dem vorderen, mittleren Abschnitt, wo sich nur vereinzelte Gefässe finden (1,9 cm).

Die vordere Muttermundslippe liegt 4 cm unter der Steissbeinspitze, der Fundus uteri reicht bis zum

5. Lendenwirbel, so dass er noch 6,5 cm über die Conjugata vera hinausragt und 13,5 cm über der Symphyse sein Ende erreicht. Der Cervicalkanal klafft 5,4 cm auseinander; die beiden Muttermundslippen sind von annähernd gleicher Dicke.

Die Uterusachse bildet mit derjenigen des Cervix einen Winkel von c. 135° nach vorn, der Cervicalkanal mit der Vagina einen solchen von c. 125°. Mithin liegt die Gebärmutter stark anteflectiert.

Die Scheide, welche vom Eingang aus bis zur hinteren Muttermundslippe 10,5 cm lang ist, klafft; namentlich gleicht der Introitus vaginae einem Trichter, dessen breite Seite nach aussen gerichtet ist. Die Vagina ist in ihrem Verlauf nach rückwärts verschoben.

Die Reste des Hymens findet man in einigen Carunculae myrtiformes. Die Clitoris ist nicht zu sehen. Die grossen Labien überragen die schwach entwickelten kleinen. Schamhaare mässig entwickelt.

Das Peritonaeum sieht man von der oberen Blasenwand direkt auf das Corpus uteri übergehen die hintere Blasenwand ist mit dem Cervix und der Vagina durch lockeres Bindegewebe verwachsen. Die Blätter des Cavum vesicouterinum liegen eng aneinander, ebenso die des Douglas'schen Raumes, dessen tiefste Stelle in der Höhe der Steissbeinspitze liegt.

Um das Verständniss der vorhergehenden Beschreibung zu erleichtern, liess ich von meinen Präparaten Abbildungen anfertigen. Dieselben wurden unter meiner Aufsicht von Herrn C. Krapf nach der Natur gezeichnet, wobei mich wiederum Herr Prof.

Dr. Rüdinger in liebenswürdigster Weise unterstützte, und dann vom Lithographen Roth

Figur I, II und IV in natürlicher,

Figur III in doppelter und

Figur V, VI, VII und VIII in etwa halber Grösse wiedergegeben.

Wenn ich kurz das bei obigen Untersuchungen gefundene zusammenfasse, so ist zunächst hervorzuheben die verschiedenartige Stellung der Symphyse bei Föten und Erwachsenen. Während man bei ersteren stets eine senkrecht stehende Schamfuge constatieren muss, verläuft dieselbe beim entwickelten Weibe fast horizontal, dreht sich also während der Beckenentwicklung um c. 65°.

Eine wesentlich verschiedene Beschaffenheit bei beiden Untersuchungsobjecten lässt auch das Promontorium erkennen: bei den Embryonen springt die Verbindung der Lendenwirbelsäule mit dem Kreuzbein nur wenig hervor, so dass ein Vorgebirge als solches kaum existiert, und die Stelle desselben erheblich oberhalb des Beckeneinganges liegt.

Ueber die Umwandlung des embryonalen in das geschlechtsreife Becken hat schon Fehling ausführlich abgehandelt, und will ich mich hier nicht näher auf diese Frage einlassen.

Die Blase steht, wie alle Beckenorgane, beim Fötus im Verhältniss zum Becken sehr bedeutend höher, als beim Erwachsenen. Beim letzteren reicht sie im leeren Zustande kaum über den oberen Symphysenrand in die Höhe, und

zwar sinkt sie um so tiefer, je öfter ein Weib Geburten durchgemacht hat; beim Embryo liegt sie mit ihrem grössten Teile oberhalb der Schamfuge und mündet nicht selten schon in dieser Höhe in die Harnröhre, was im geschlechtsreifen Becken meist erst in der Höhe der Mitte der Symphyse geschieht. Hierdurch erklärt sich die verhältnissmässig bedeutende Länge der Urethra beim Fötus.

Hiermit stimmen die Befunde an den von den verschiedenen Forschern veröffentlichen Schnitten vollständig überein. Man kann an allen Kölliker'schen Abbildungen von Föten und Kindern ein Hochstehen der Blase constatieren, wenn er leider auch nicht überall das knöcherne Becken mit zeichnen liess, wodurch eine klare Einsicht in diese Verhältnisse unmöglich wird.

Die Durchschnitte von Kohlrausch, Luschka, Braune, Henke und Stratz lassen alle erkennen, dass das Orificium externum vesicae ungefähr hinter der Mitte der Symphyse liegt. Bedeutend tiefer steht es in den beiden Medianschnitten einer Kreissenden von Schröder und einer Hochschwangeren von Waldeyer, während das Schröder'sche Präparat einer frisch Entbundenen wohl ein beträchtliches Herabgedrücktsein des Blasengrundes, nicht aber des Orificium vesicae zeigt.

Auch die Gestalt der Blase ist in den verschiedenen Lebensphasen nicht die gleiche. Die Wandungen der fötalen Harnblase liegen einander immer derart an, dass sie einen geraden, manchmal einen S-förmigen Spalt bilden; nach den Untersuchungen von Kölliker schliessen sich die kindlichen diesen Verhältnissen an. Bei jugend-

lichen Erwachsenen findet man im hinteren, unteren Winkel der Vesica stärkere Faltung und Einbuchtung, wie Stratz nachgewiesen hat, und bei Frauen, welche geboren haben, sehr häufig aber auch bei Jungfrauen das charakteristische dreizipflige Bild, welches Figura V und VIII zeigen. Den einfachen embryonalen Spalt erhält man nach Stratz bei Erwachsenen, wenn die Blase durch den Schnitt seitlich getroffen wird, wie dies in dem sub VI besprochenen Object der Fall ist.

Zum Uterus selbst übergehend, muss man zunächst constatieren, dass auch dieser beim Fötus im Verhältniss zum Becken bedeutend höher steht als beim Erwachsenen. Bei zwei meiner Fötuspräparate reicht er gerade bis zur Conjugata vera, in den beiden anderen ragt er beträchtlich über dieselbe hinaus, was beim geschlechtsreifen Becken nur für den schwangeren und puerperalen Uterus gilt, wie nicht nur meine Objecte, sondern auch diejenige der Autoren beweisen. Ja, man findet neben den Durchschnitten von Waldeyer, Schröder und Chiari, in welchen die schwangere, resp. kreissende Gebärmutter hoch in die Bauchhöhle hinaufragt, sogar bei W. Braune einen im 2. Monate schwangeren Uterus, dessen Fundus noch unter der Conjugata vera liegt. Freilich mag hier, wie Stratz ganz richtig hervorhebt, die durch die Rückenlage der Leiche während und vor dem Gefrieren bewirkte Retroposition der Gebärmutter die Ursache sein.

Dagegen findet man in der von Luschka und einer in dem Braune'schen Supplement wiedergegebenen Abbildung von Pirogoff (III. A 21.) je einen

Uterus, welcher die Conjugata vera etwas nach oben überragt. Leider ist bei beiden nicht angegeben, in welcher Weise das Präparat gewonnen wurde, so dass man bestimmte Fehlerquellen für diese aussergewöhnliche Hochlage des Uterus nicht verantwortlich machen kann; ohne Zweifel hat das in den beiden Fällen enorm ausgedehnte Rectum zum Zustandekommen derselben mit beigetragen.

Die von Kölliker untersuchten Schnitte von Kindern und Föten zeigen dasselbe Verhalten des Uterus zur Conjugata vera, wie die meinen. Rechnet man hinzu, dass beim Fötus, wie schon oben erörtert wurde, das Promontorium noch viel höher steht, mithin auch die Conjugata etwas hinaufrückt, so wird der Unterschied zwischen Fötus und Erwachsenen noch bedeutender.

Will man zur Bestimmung der Höhe des Uterus im Becken sich vorwiegend an den äusseren Muttermund halten, so findet man folgendes:

Bei den Föten liegt das Orificium externum uteri ziemlich regelmässig in der Höhe einer Geraden, welche man sich gezogen denkt von dem unteren Rande der Symphyse nach der Verbindung zwischen 2. und 3. Sacralwirbel.

Ein bloser Blick auf die oft erwähnten Abbildungen lehrt, dass im geschlechtsreifen Becken die Höhe des äusseren Muttermundes wechselt, je nachdem dasselbe von einer Virgo, Gravida, Parturiens oder Puerpera herstammt.

Ausserdem hängt dieselbe wesentlich davon ab, ob bei dem betreffenden Objekte vor seiner Härtung die

Bauchhöhle eröffnet, und dadurch die postmortalen intraabdominellen Drucksteigerungen vermieden wurden oder nicht.

So sehen wir in Figur VII, die von einem Cadaver gewonnen wurde, der ohne alle diesbezüglichen Vorsichtsmassregeln zum Gefrieren gebracht und dann zersägt wurde, die vordere Muttermundslippe in der Höhe einer Geraden, welche man sich vom unteren Symphysenrande nach der Steissbeinspitze gezogen denkt, während in dem sub 5 beschriebenen, vor der Erhärtung vom Rumpfe getrennten Becken der äussere Muttermund in der Höhe steht, welche eine Gerade vom unteren Symphysenrande nach der Verbindung zwischen 3. und 4. Kreuzbeinwirbel angiebt.

Gleiche Unterschiede können wir bei den Autoren nachweisen. Zum Beispiel hat der äussere Muttermund in dem von Braune beschriebenen Fall, wobei die Bauchhöhle intakt gelassen worden war, einen viel tieferen Stand, als in den Präparaten von Kohlrausch und Henle, welche vor der Erhärtung die Därme entfernt hatten.

Ob bei den Leichen, welche in aufrechter Stellung gehärtet werden, der Uterus, dem Gesetze der Schwere folgend, tiefer tritt, als bei solchen, welche in irgend einer anderen Lage zum Gefrieren gebracht werden, lässt sich aus den bisher bekannt gegebenen Schnitten nicht erschliessen, da gerade von nicht Schwangeren, an denen man diese Verhältnisse am besten studieren könnte, noch wenig Präparate mit Angabe ihrer Herstellungsweise veröffentlicht wurden. Jedenfalls aber müsste man es erwarten, namentlich wenn man die

nach dem Tode eintretende Schlaffheit der muskulären und elastischen Elemente in Betracht zieht.

Dass die Grösse der Gebärmutter nicht in gleichem Massstabe mit dem steigenden Alter bei Embryonen zunimmt, wurde schon von Kölliker festgestelt, und diese Angabe wird auch durch die vorliegenden Fötuspräparate bestätigt.

Bezüglich der Lagerung des Uterus im Bezug auf's Becken ist zunächst ohne Zweifel, dass derselbe beim Fötus antevertiert oder anteflectiert liegt und in Gemeinschaft mit der Vagina der Form und dem Verhalten der harnleitenden Organe folgt. Wovon die Flection abhängt, ist nicht mit Bestimmtheit zu eruieren. Sicherlich ist aber bei dem sub 4 beschriebenen Fötus der hochgradig gefüllte Mastdarm, welcher auf den Fundus uteri von hinten und oben drückt, mit beteiligt.

Es ist verlockend, anzunehmen, dass auch im geschlechtsreifen Becken die Anterversion erhalten bleibe, die dem Weibe angeboren ist, und welche es nach den Untersuchungen von Langerhans und Kölliker auch im Kindesalter beibehält. Die Schnitte von Chiari, His, Rüdinger, sowie die in neuester Zeit von Schröder, Stratz und Waldeyer zeigen denn auch beim erwachsenen Weibe eine mehr oder minder ausgeprägte Anteversion oder Anteflection des Uterus.

Auch durch meine Präparate wird diese Thatsache bestätigt. Wir haben bei dem Sagittalschnitt durch das Becken einer Virgo eine Anterversion und bei dem durch das puerperale Becken sogar eine Anteflection.

Wenn ich daneben zwei Präparate untersucht und

beschrieben habe, welche scheinbar dem Gesagten widersprechen, so geschah dies in der Absicht, darauf aufmerksam zu machen, dass sehr oft pathologische Verhältnisse vorliegen und die Untersuchung erschweren. Bei den beiden oben beschriebenen Präparaten II und VII handelt es sich aus den daselbst angeführten Gründen sicher nicht um normale Lage, sondern um pathologische Retroflectionen, welche unzweifelhaft schon vor dem Tode bestanden haben.

Unter Berücksichtigung dieses Momentes und der von Stratz aufgestellten Anforderungen wird die Zahl der Präparate immer grösser werden, die mit den Befunden übereinstimmen, wie sie Gynäkologen und Geburtshelfer an der Lebenden vorfinden.

Die beiden zuletzt genannten Schnitte sollen mir noch eine Anschauung beweisen helfen. Man sieht nämlich bei beiden, wie die Dünndarmschlingen den Uterus gegen das Rectum andrängen. Diese Darmschlingen müssten ohne Zweifel, wenn die Gebärmutter nach vorn läge, im Cavum retrouterinum Platz nehmen, es sei denn, dass das Rectum so enorm gefüllt sei, dass es bis gegen den Fundus uteri sich ausdehnte. Ist dies nicht der Fall, so stellt der Douglas'sche Raum einen ganz leeren, breiten Spalt vor, wie er uns in Figur V erscheint. Im Leben, wo vor und hinter dem Uterus gleiche Kräfte wirken, ist ein solcher leerer Raum nicht gut denkbar. Uebrigens zeigen die Schnitte von Luschka und Henle, dass auch im Tode Darmschlingen im Cavum Douglasii liegen können. Zu dem gleichen Resultate gelangten Kölliker und Langerhans nach ihren Untersuchungen.

Des weiteren möchte ich aus dem Studium meiner Präparate folgern, dass die Füllung und Entleerung der Blase bei weitem nicht so viel Einfluss auf die Lage der Gebärmutter hat, wie dies manche Autoren annehmen. Es ist aus den Abbildungen V—VII leicht ersichtlich, dass die Vesica erst ungemein weit ausgedehnt werden müsste, ehe ihre obere Wand die Uteruswand berühren könnte.

Ebenso klar wird bei Betrachtung der Figur VIII, dass bei Schwangeren die Ausdehnung der Harnblase enorm beschränkt ist. Einen sehr guten Beweis dafür liefern auch die Abbildungen von Chiari, Schröder und Waldeyer. Es kann demnach nicht mehr zweifelhaft sein, dass der Druck des Uterus auf die Blase den häufigen Urindrang bei Schwangeren bewirkt.

II. Ueber die physiologische Bedeutung des Sphincter ani tertius.

1. Weiblicher Fötus, c. Ende des 4. Monats. (Figur I.)

Das Rectum ist bis zur Höhe des oberen Randes des 1. Kreuzbeinwirbels vom Schnitte getroffen; es liegt der Wirbelsäule an und folgt ihrer Krümmung, um an der Steissbeinspitze im rechten Winkel nach unten umzubiegen. Vor der Verbindung zwischen 3. und 4. Sacralwirbel findet sich eine stärker in's Lumen hervorspringende Verdickung der Darmwand, und zwar gehört dieselbe der circulären Mus-

kelschichte des Mastdarmes an. Das Rectum ist ober- und unterhalb dieser Stelle vollständig leer.

Ein wenig höher als der Muskelring setzt das Bauchfell sich an's Rectum an.

2. Weiblicher Fötus, etwa Anfang des 5. Monats. (Figur II.)

Das Rectum ist bis zum 5. Lendenwirbel halbiert, liegt der Wirbelsäule an und entspricht deren Verlauf, nur dass es an der Spitze des Os coccygeum einen nicht ganz rechten Winkel nach unten macht. Vor dem 4. Sacralwirbel, in gleicher Höhe mit der tiefsten Ansatzstelle des Bauchfells, findet sich eine der oben beschriebenen ganz gleiche Einengung des Mastdarms, der vollständig leer ist.

3. Weiblicher Fötus, etwa Mitte des 5. Monats. (Figur III.)

Rectum bis zum unteren Rand des 5. Lendenwirbels vom Schnitte getroffen, verhält sich zur Wirbelsäule, wie bei den beiden ersten Präparaten. Eine Einengung durch eine Verdickung der Darmwand findet sich etwas unter der tiefsten Stelle des Douglas'schen Raumes, vor der Verbindung zwischen 4. und 5. Sacralwirbel. Der Mastdarm ist gleichweit nnd enthält nur vereinzelte abgestossene Epithelzellen.

4. Weiblicher Fötus, etwa Mitte des 6. Monats. (Figur IV.)

Das Rectum und der Dickdarm sind bis zur Nabelhöhe vom Schnitte getroffen. In der Höhe des

3. Sacralwirbels und der Umschlagsfalte des Peritonaeums auf das Rectum ist das Darmlumen bedeutend verengt durch einen in dasselbe hineinspringenden, von Muskeln der Circularis gebildeten Ring. Oberhalb desselben ist der Mast- und Dickdarm enorm ausgedehnt (bis zu 11 mm) und mit einer rothbraunen Masse erfüllt, die sich bei der mikroskopischen Untersuchung als Meconium erweist, während unterhalb desselben die Darmwände zusammengefaltet und nur mit einem Belag von abgestossenen Epithelzellen überdeckt sind.

Da dieser Befund von höchstem Interesse war, hatte Herr Prof. Dr. Rüdinger die Güte, mir noch weitere drei Sagittalschnitte durch gehärtete männliche Föten anzufertigen. Ich lasse deren Beschreibung, soweit sie für dieses Kapitel von Belang ist, folgen.

5. Männlicher Fötus, etwa Anfang des 5. Monats.

Das Rectum folgt der Wirbelsäule, um unter einem rechten Winkel in den After überzugehen. Vor dem 4. Sacralwirbel, in der Höhe der Ansatzstelle des Bauchfells am Rectum, findet sich die ringförmige Einengung des Mastdarms, welcher vollständig leer ist.

6. Männlicher Fötus, etwa Anfang des 6. Monats.

Das Rectum verhält sich in seiner Beziehung zur Wirbelsäule, wie beim 5. Präparat. Der Mast- und Dickdarm ist mässig mit Meconium angefüllt, jedoch

nur bis zu der vor dem unteren Rande des 4. Sacralwirbels befindlichen Einschnürung.

In dieser Höhe geht das Bauchfell von der Blase auf den Mastdarm über.

Die Ausdehnung des Rectums oberhalb des Ringes beträgt bis zu 5 mm; das Darmlumen darunter misst 2 mm im Durchmesser. In demselben finden sich vereinzelte abgestossene Epithelzellen, jedoch keine Spur von Meconium.

7. Männlicher Fötus, Ende des 6. Monats.

Das Rectum hat die vielfach erwähnten Beziehungen zur Wirbelsäule. Hinter der tiefsten Stelle des Cavum Douglasii findet sich hier ein sehr ausgesprochener Muskelwulst, der das Darmlumen in der Höhe des 4. Sacralwirbels so einengt, dass von dem im oberen Abschnitt massenhaft angesammelten Meconium nichts hindurch kann, wiewohl daselbst das Rectum und der Dickdarm bis zu einem Durchmesser von 6,5 mm ausgedehnt sind. Im untersten Darmabschnitt liegen vereinzelnte abgestossene Epithelzellen.

8. Virgo von c. 20 Jahren. (Figur V.)

Das ganz vom Schnitte getroffene Rectum bietet durchaus nichts interessantes. Die Schleimhaut zeigt wohl einige Falten, doch keine, der man die Bedeutung eines Sphincter ani tertius zusprechen könnte.

Schön sind die beiden Muskelzüge des M. anococcygeus und Sphincter ani externus zu sehen. Die sonst ausgesprochene Knickung des Mastdarms nach hinten beobachtet man hier nicht.

9. Leiche einer Frau in mittleren Jahren. (Figur VI.)

Das Rectum ist erst vom 3. Sacralwirbel abwärts vom Schnitte getroffen, doch immer noch hoch genug, um nach Entfernung des massenhaftes Kotes, der im ganzen Mastdarm aufgespeichert ist, in der Höhe der Steissbeinspitze und Umschlagsfalte des Bauchfells, etwa 7,5 cm oberhalb des Afters, eine mässig ins Darmlumen vorspringende Querfalte sehen zu lassen. Dieselbe macht ganz denselben Eindruck, wie die in dem Sagittalschnitte von Kohlrausch, und rechtfertigt dessen Bezeichnung Plica transversalis.

Die Analöffnung biegt im rechten Winkel nach hinten um. Auch die Ampulla recti ist, wie schon erwähnt, hochgradig gefüllt.

10. Weibliche Leiche unbekannten Alters. (Figur VII.)

Das Rectum liegt sehr weit nach links, so dass der Schnitt dasselbe erst in der Höhe des äusseren Muttermundes getroffen hat. Doch sieht man, wenn man etwas im stark erweiterten Darm nach aufwärts schaut, in der Höhe der tiefsten Stelle des Cavum retrouterinum eine Querfalte. Auch hier ist jedoch das Rectum unterhalb derselben mit Kot erfüllt, so dass die Ampulla recti eine weite Höhle darstellt. Die Analöffnung biegt etwas nach unten und hinten um.

11. Wöchnerin, unmittelbar post partum gestorben. (Figur VIII.)

Der Mastdarm wurde vom Promontorium ab

halbiert. Derselbe ist leer und, wie schon oben geschildert, durch den Uterus der hinteren Beckenwand angedrückt. In seinem unteren Ende macht er einen Winkel nach hinten und endet trichterförmig klaffend. Vor der Steissbeinspitze, etwas unterhalb der Stelle, an welcher sich das Peritonaeum, von dem Scheidengewölbe kommend, an das Rectum ansetzt, sehen wir im Darmlumen eine schön entwickelte Querfalte.

Wenn man alle diese Befunde miteinander vergleicht, so muss man zu folgenden Anschauungen gelangen:

Bei allen Föten beiderlei Geschlechts findet sich vor dem 3. oder 4. Sacralwirbel in der Höhe oder sehr wenig unterhalb der tiefsten Ansatzstelle des Bauchfells am Rectum eine eigentümliche Einengung des Mastdarms.

Dieselbe ist nicht zu verwechseln mit den zahlreichen Schleimhautduplicaturen des Rectums, sondern wird verursacht durch eine stärkere Muskelentwickelung, welche vorwiegend der circulären Muskelschichte des Mastdarms angehört.

Unterhalb dieses aus Muskeln bestehenden Ringes, der unzweifelhaft mit dem zuerst von John Houston, dann von Velpeau und Nelaton angegebenen und von J. Hyrtl in die deutschen Lehrbücher eingeführten Sphincter ani tertius identisch ist, findet man bei allen Föten den Darm leer, oder höchstens mit abgestossenen Epithelzellen angefüllt, während oberhalb desselben der Mast-

und Dickdarm mehr oder weniger von einer Masse ausgedehnt sind, die sich bei mikroskopischer Untersuchung als Meconium erweist.

Der Grad der Füllung und Ausdehnung nimmt mit dem Alter des Fötus zu; bei Embryonen bis zum 5. Monat fand ich den Darmabschnitt oberhalb der erwähnten Vorrichtung leer, während er bei solchen vom 6. Monat ab stets mehr und mehr angefüllt erscheint.

Angesichts dieser Thatsachen drängt sich die Anschauung auf, dass dieser Sphincter ani tertius eine Vorrichtung ist, welche den Zweck hat, das Meconium während des Fötallebens zurückzuhalten. Denn auch bei einer so hochgradigen Ausdehnung, wie in dem sub 4 beschriebenen Fall, ist es nicht möglich, unterhalb dieses Ringes auch nur eine Spur von Meconium nachzuweisen.

Es ist bekannt, dass der Fötus kein Meconium entleert, so lange er im Mutterleibe lebt und genügende Blutzufuhr hat; sowie aber durch Compression der Nabelschnur oder durch sonst einen Behinderungsgrund die Ernährung mit dem mütterlichen Blute vermindert oder sistiert wird, macht er Atembewegungen.

Dem Geburtshelfer ist schon lange bekannt, dass er aus dem Abgang von Meconium auf vorzeitige Atembewegungen des Kindes zu schliessen hat.

Des weiteren beobachtet man, dass bald nach der Geburt Meconium vom Kinde entleert wird.

Diese Vorgänge, für welche auch die anatomischen Befunde sprechen, mögen vielleicht bei folgender Betrachtung einer Erklärung näher gebracht werden:

Der beschriebene Sphincter ani tertius ist im stande, dem Andrange des Meconiums zu trotzen und dieses zurückzuhalten.

Seine Muskeln werden innerviert von einem Centralorgan aus, dessen Lage noch nicht erforscht ist, das aber ähnlich, wie das vasomotorische Centralorgan verengernd auf die Gefässmuskeln wirkt, so hier die Muskeln des Sphincter zur Contraction bringt. Seine Kraft ist grösser, als der Druck von Seite der Darmperistaltik.

So wie nun der Sauerstoffmangel oder besser die Venosität des Blutes auf das Atmungscentralorgan reizend einwirkt, so hat er auf dieses Centralorgan des Sphincter ani tertius einen hemmenden Einfluss. Die Muskeln des Sphincter werden nicht mehr zur Contraction angeregt und erschlaffen.

Zugleich wird durch das zur selben Zeit und durch dasselbe Moment gereizte Atmungscentralorgan der Fötus anfangen zu atmen. Mit jeder Inspiration wird der Druck in der Abdominalhöhle vermehrt und kommt hier beim Fötus, wo er zum ersten Male wirkt, gleichwie die Bauchpresse der Peristaltik des Darms zur Hülfe. Da der Sphincter ani tertius nicht mehr contrahiert ist, kann das Meconium ungehindert nach dem Orte des geringsten Widerstandes entweichen.

Die bisher enorm gefüllten unteren Abschnitte des Dick- und Mastdarms werden entleert und gestatten dem neugeborenen Kinde dadurch, tiefere Atemzüge zu machen.

Diese Ansicht, zu deren Beweis es sich verlohnt,

weitere Forschungen anzustellen, wird noch wahrscheinlicher gemacht durch das Verhalten des Sphincter ani tertius bei Erwachsenen.

Schon aus meinen Präparaten geht hervor, dass dasselbe ein sehr verschiedenes ist. Bei dem einen (Fig. V) haben wir gar keinen Sphincter, und bei den anderen dreien sieht man nur eine Querfalte, deren Einfluss man bei dem puerperalen Becken, wo der Darm vollständig leer ist, gar nicht beurteilen kann. Bei den anderen zwei Objecten finden wir ihre Wirkung gleich Null, da bei beiden der Darm unterhalb des Sphincter ani tertius fast noch mehr mit Kot angefüllt erscheint, als oberhalb desselben.

Eine gleiche Ausdehnung der unterhalb des Sphincter ani tertius gelegenen Ampulla recti sieht man an den schon oben vielfach erwähnten Durchschnitten von Henke, Kohlrausch, Luschka, Schröder, Stratz.

Daraus ist leicht erklärlich, dass nach einander verschiedene Ansichten über die physiologische Bedeutung des Sphincter ani tertius aufgestellt wurden.

Aber gerade die Verschiedenheit derselben und die direkten Widersprüche der Forscher gegen einander sprechen für die interessante Thatsache, dass dieser Spincter mit dem Ende des fötalen Lebens seine Rolle ausgespielt hat und mit Beginn des extrauterinen Lebens anfängt, sich zurückzubilden, so dass er in späterer Zeit individuell verschieden bald mehr, bald weniger ausgebildet erscheint, wie das auch bei anderen Organen der Fall ist, welche mit Ende des fötalen Lebens

ihre für dasselbe äusserst wichtige Bedeutung verlieren und obliterieren.

Zum Schlusse bleibt mir noch die angenehme Pflicht zu erfüllen, Herrn Professor Dr. N. Rüdinger, der mir nicht nur bei Anfertigung der Präparate, sondern auch bei deren Abzeichnung und beim Verfassen dieser Abhandlung in der liebenswürdigsten Weise mit Rat und That zur Seite stand, meinen ehrerbietigsten Dank auszusprechen.

Literatur.

H. Baur, über die Falten des Mastdarms. 1862.

W. Braune, der männliche und weibliche Körper im Sagittalschnitte. 1872.

Derselbe, topographisch-anatomischer Atlas. 1875.

H. Chiari, über die topographischen Verhältnisse des Genitals. 1885.

Claudius, über die Lage des Uterus. 1865.

J. Henle, Anatomie. 1877.

W. Henke, topographisch-anatomischer Atlas. 1879.

W. His, Präparate zum Situs viscerum. 1878.

J. Hyrtl, Handbuch der topographischen Anatomie. 1855.

Derselbe, Anatomie. 1882.

A. Kölliker, über die Lage der weiblichen inneren Geschlechtsorgane. 1882.

O. Kohlrausch, zur Anatomie und Physiologie der Beckenorgane. 1854

E. Laimer, Beitrag zur Anatomie des Mastdarms. 1882.

H. Luschka, Topographie des Beckens. 1864.

Derselbe, die Bauchorgane des Menschen. 1875.

N. Rüdinger, topographische Anatomie. 1878.

C. Schröder, Handbuch der Frauenkrankheiten. 1884.

Derselbe, Handbuch der Geburtshülfe. 1884.

Derselbe, der schwangere uud kreissende Uterus. 1886.

B. S. Schultze, Wandtafeln. 1865.

Derselbe, Pathologie und Therapie der Lageveränderungen der Gebärmutter. 1881.

C. H. Stratz, die normale Lage des Uterus. 1886.

Verhandlungen der Naturforscherversammlung zu Giessen. 1865.

W. Waldeyer, Medianschnitt einer Hochschwangeren. 1886.

F. Winckel, Lehrbuch der Frauenkrankheiten. 1886.

Erklärung der Abbildungen.

I. s. w. = erster Kreuzbeinwirbel.
o. c. = Steissbein.
S. = Symphyse.
H. = Harnblase.
ur. = Harnröhre.
Ur. = Urachus.
U. = Uterus.
O. e. = Orificium externum.
O. i. = Orificium internum.
v. M. = vordere Muttermundslippe.
h. M. = hintere Muttermundslippe.
O. = Ovarium.
I. = Tuba.
l. min. = labium minus.
l. maj. = labium majus.
Cl. = Clitoris.
R. = Rectum.
Sph. a. t. = Sphincter ani tertius.
M. a. c. = Musculus ano-coccygeus.
Sph. a. e. = Sphincter ani externus.

Fig. I.

Fig. II.



Fig. III.

Fig. IV.

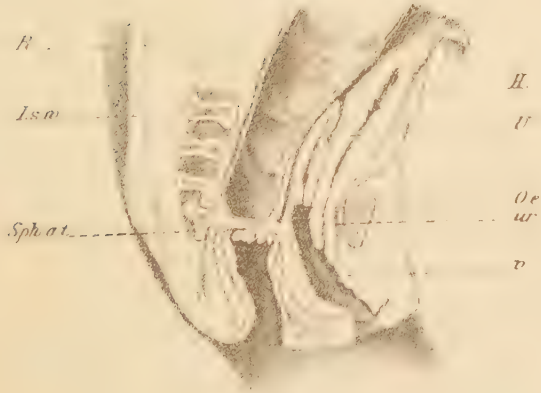

Fig. V.

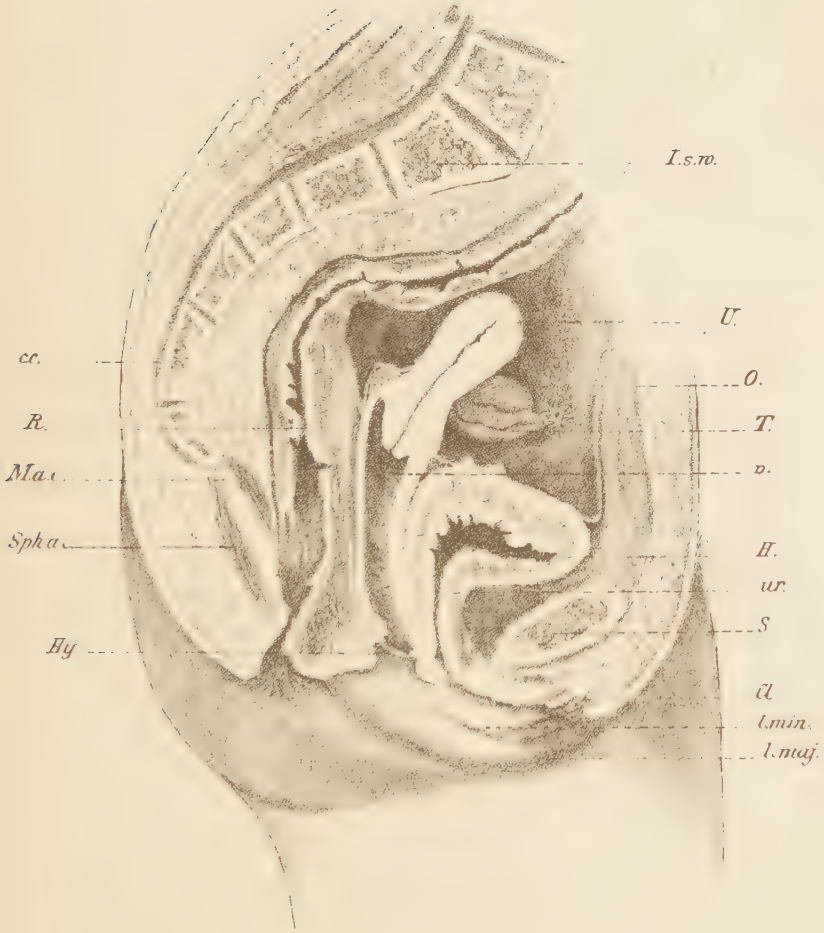

Fig. VI.

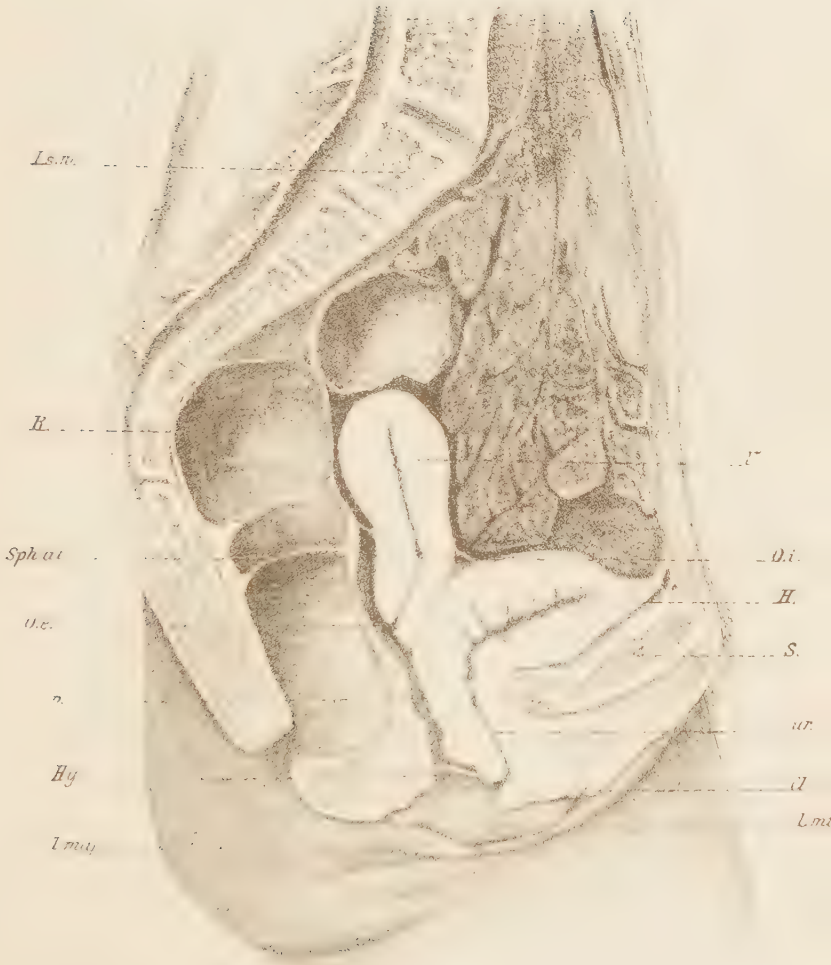

Fig. VII.

Fig. VIII.

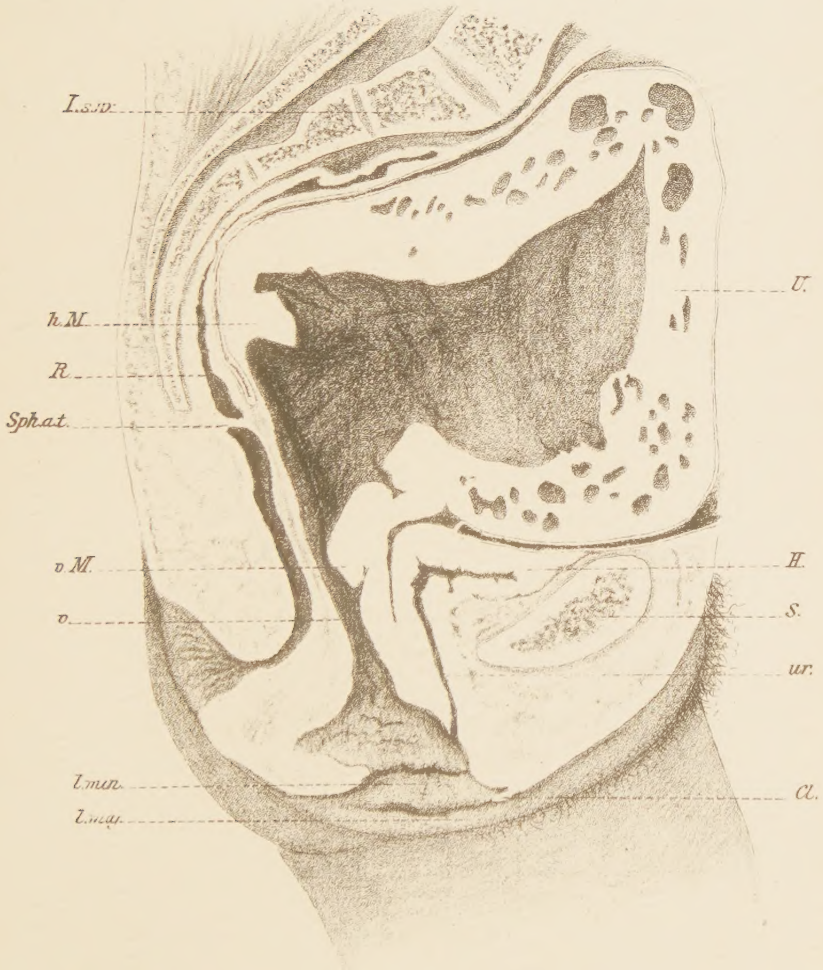

gez. v. C. Krapf.

Joh. Roth sel. Wtt. Nü